Detecção de cáries em imagens intraorais

Daniel Vaz
Kauê Barbosa

Introdução

A cárie é uma lesão que pode causar manchas brancas ou amarronzadas e até cavidades nos dentes. Ela surge quando a estrutura dentária sofre uma deterioração, a partir do momento em que as bactérias presentes na boca começam a se desenvolver, e com o passar do tempo elas evoluem, o que atinge as camadas do dente pouco a pouco e acarreta problemas sérios para a saúde bucal.

Sintomas:

- Manchas brancas;
- Manchas escuras;
- Dor de dente;
- Sensibilidade;
- Buracos visíveis;

Problema

1) A cárie atinge somente a superfície do dente.

2) O dano atinge o esmalte dentário. Essa fase já exige restauração.

3) A lesão chega à dentina e o paciente pode sentir sensibilidade e dor.

4) Quando a cárie atinge a polpa, há risco de infecção, que pode avançar até a raiz e afetar inclusive o osso da mandíbula.

Problema

O exame convencional para detecção de cáries é realizado principalmente por inspeção visual, tato e radiografia.

No entanto:

- Os fatores de saúde bucal são desiguais em todo o mundo;
- Existem muitas pessoas em condições precárias, com disponibilidade e acesso limitados a profissionais de odontologia;
- Variabilidade na capacidade dos dentistas em detectar cárie;

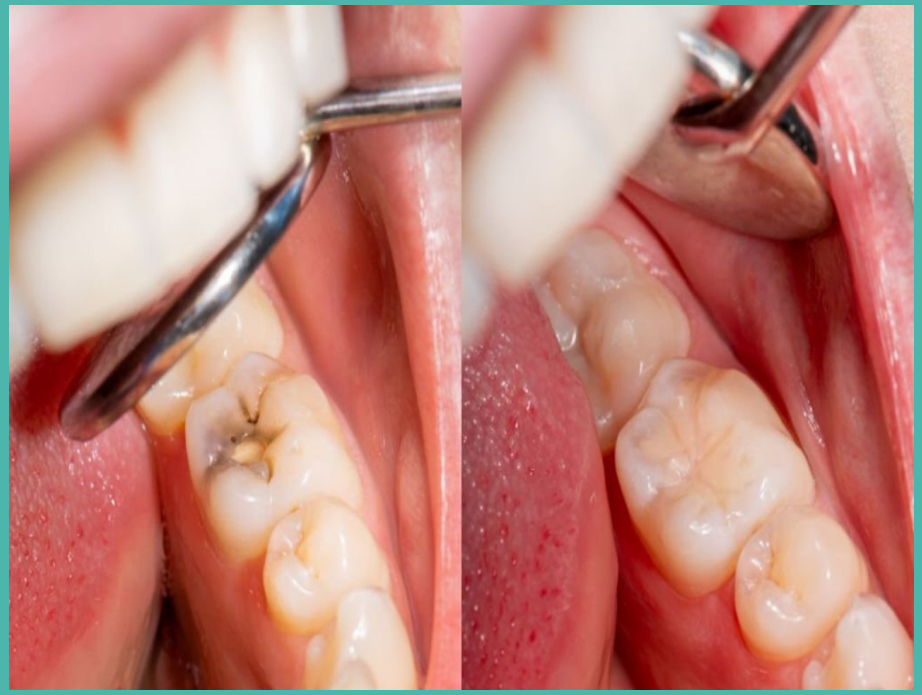

Objetivo

Desenvolver um método de diagnóstico padronizado para auxiliar os profissionais capaz de detectar a cárie dentária de forma precisa, fácil e rápida em um estágio inicial.

Metodologia

Aplicação de algoritmo de aprendizado profundo para segmentação da superfície dentária e detecção de cáries.

- Captura das Imagens;
- Rotulagem de Cáries;
- Segmentação do Dente;
- Classificação das Imagens;

Divisão do Dataset:

- Treino;
- Validação;
- Teste;

(a) Source Image

(b) Semantic Segmantation

(c) Instance Segmantation

(d) Panoptic Segmantation

Processo de Captura

Para a captura das imagens, os equipamentos utilizados seriam:

- Câmera Intraoral;
- Equipamento de Iluminação;
- Seringa de Ar;

Resolução Espacial

A resolução espacial é crucial, pois o sistema precisa identificar lesões cariosas que podem ser muito pequenas ou ter limites pouco claros.

- Resolução de **1280 x 720 pixels** para as análises;

Profundidade e Espaços de Cor

A profundidade de cor é essencial para distinguir variações sutis de tonalidade que indicam desmineralização ou cavidades.
O algoritmo precisa diferenciar:

- Cárie real;
- Manchas, descolorações ou restaurações;

É necessária uma profundidade que suporte imagens **RGB** com **24 bits** por pixel (8 bits para cada canal: Vermelho, Verde e Azul).

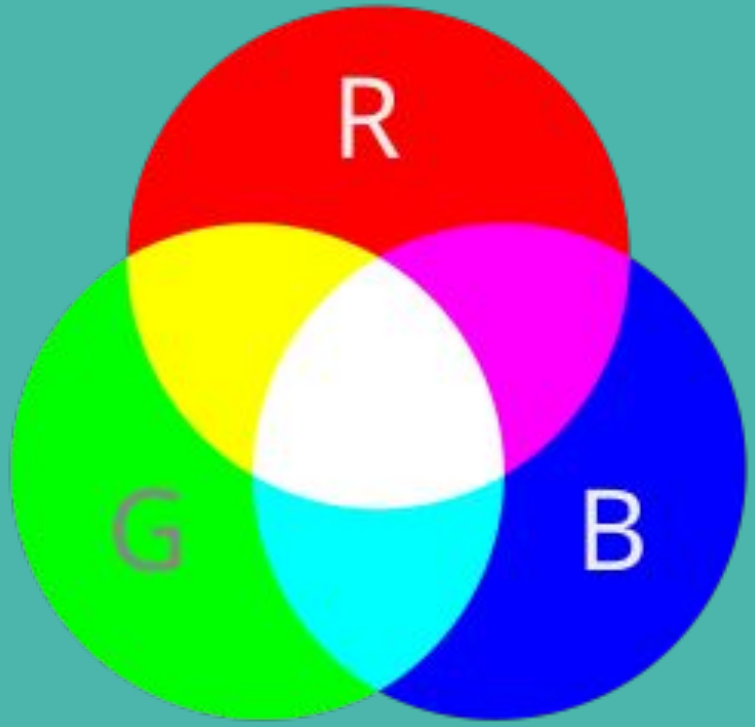

Detalhamento de Pixel vs. Rapidez de Processamento

Para este problema específico, o detalhamento individual é prioritário para garantir a precisão do diagnóstico.

Orçamento Limitado

O processo de captura e a qualidade de cor são os itens mais protegidos.

Sacrifício:

- Resolução Extrema;

Vantagens e Limitações

Vantagens: O método é promissor por ser econômico, rápido e acessível, podendo servir como uma ferramenta de suporte para dentistas, ajudando a padronizar diagnósticos e reduzir custos.

Limitações: As fotografias não substituem o raio-X para cáries internas ou entre os dentes.



Referências

1. PARK, Eun Young et al. Caries detection with tooth surface segmentation on intraoral photographic images using deep learning. BMC Oral Health, [s. l.], v. 22, n. 573, p. 1-9, dez. 2022. Disponível em: https://doi.org/10.1186/s12903-022-02589-1 .
2. GUO, Juncheng et al. A perspective on the diagnosis of cracked tooth: imaging modalities evolve to AI-based analysis. BioMedical Engineering OnLine, [s. l.], v. 21, n. 36, p. 1-15, jun. 2022. Disponível em: https://doi.org/10.1186/s12938-022-01008-4 .



Obrigado!